Ueber einige Fälle

von congenitaler mangelhafter Bildung der Extremitäten.

Inaugural-Dissertation

zur Erlangung der Doctorwürde

unter dem Präsidium

des Herrn Professor

D^R. BOLLINGER

der

medicinischen Facultät zu München

vorgelegt

von

Wilhelm Cruismann,

appr. Arzt aus Riemke, Westfalen.

Mit einer Tafel Abbildungen.

München, 1882.

Königl. Hof- und Universitäts-Buchdruckerei von Dr. C. Wolf & Sohn.

Ueber einige Fälle

von congenitaler mangelhafter Bildung der Extremitäten.

Inaugural-Dissertation

zur Erlangung der Doctorwürde

unter dem Präsidium

des Herrn Professor

D^R. BOLLINGER

der

medicinischen Facultät zu München

vorgelegt

von

Wilhelm Cruismann,

appr. Arzt aus Riemke, Westfalen.

Mit einer Tafel Abbildungen.

München, 1882.

Königl. Hof- und Universitäts-Buchdruckerei von Dr. C. Wolf & Sohn.

Digitized by the Internet Archive
in 2026

https://archive.org/details/IA41554609_0143

Der Grund zu einer wissenschaftlichen Behandlung der Missbildungen wurde erst im achtzehnten Jahrhunderte gelegt. Bis dahin finden wir weder in der Literatur der Griechen und Römer noch der Araber eine Darstellung der Missbildungen oder eine Beschreibung einzelner Formen derselben. Im sechzehnten Jahrhundert haben wir zwar schon viele Schriften über Missbildungen; dieselben werden aber noch keiner kritischen Zusammenstellung unterzogen, vielmehr betrachtete das bei Weitem in Aberglauben versunkene Volk, ausserdem an freier Forschung und klarer Denkungsart arm, jene Missbildungen als Werke des Teufels oder als Wunder Gottes. Sie waren daher lange Zeit hindurch mehr Gegenstand des Schreckens und Widerwillens, des Aberglaubens und der Neugierde, als der wissenschaftlichen Forschung.

Als aber die Anatomie zu neuer Kraft erblühte und auch das bis dahin neue Gebiet der pathologischen Anatomie betreten wurde, als Männer wie Winslow und Haller erstanden, erst da wurde Licht in das geheimnissvolle Dunkel gebracht; der Boden der Phantasiegebilde und der kindlichen Naivität wurde verlassen; die alten Sagen und Erzählungen haben ihren Abschluss gefunden; aus dem Chaos wunderlicher Gebilde entwickelt sich eine vernünftige Einsicht. Die Missbildungen erfahren eine wissenschaftliche Behand-

lung, eine kritische Zusammenstellung, kurz einen anatomischen Grundstein.

Nunmehr trat mit dem Anfange des achtzehnten Jahrhunderts mit dem Aufschwunge der Embryologie eine andere Frage in die Erscheinung, die Frage nach der Genese jener Missbildungen. Dieselbe hat zwar viel Licht und Aufschluss ertheilt, ist indess noch immer für die grosse Mehrzahl der Fälle einer exacten Erklärung unzugänglich gewesen.

Ich will nun versuchen, die Ursachen der Missbildungen, besonders die der Extremitäten berücksichtigend, hier zusammenzustellen, soweit sie bekannt sind und für möglich gehalten werden; alsdann möchte ich einige interessante Fälle von Missbildungen, welche mir durch die Güte des Herrn Professor Dr. Bollinger zur Verfügung gestellt wurden, näher beschreiben und so der Literatur, deren ich in Kürze gedenken will, eine kleine neue Bereicherung verschaffen.

Eine Missbildung ist nach Meckel[1]) diejenige Formabweichung eines Organismus oder eines Organes, die mit der ersten Entstehung und Entwicklungsgeschichte derselben so genau verwebt ist, dass sie sich nur in der frühesten Periode des Embryolebens oder wenigstens vor Ablauf seiner vollendeten Entwickelung ereignen kann.

Mit Rücksicht auf ihre Ursachen theilt man die Missbildungen ein in solche, die durch Spontanamputation und solche, welche durch Bildungshemmung entstanden sind.

Der Begriff einer Selbstamputation ist an und für sich klar und bedarf daher keiner näheren Erörterung. Selbstamputationen sollen auf dreifache Weise hervorgerufen werden können: durch Einwirkungen der sich abnorm um den Embryo legenden Nabelschnur, durch in-

[1]) Handbuch der pathol. Anatomie. Halle.

trauterine Fracturen und endlich durch pathologische Bänder.

Es existiren vielfache Beobachtungen, in denen es sich zeigte, dass eine Extremität bis auf den Knochen eingeschnürt war. In dem einen Falle sistirte in den unterhalb der Einschnürung gelegenen Theilen die Circulation vollständig, in dem andern Falle glichen die Extremitäten eines nahezu ausgetragenen Foetus denen einer drei- oder viermonatlichen Frucht. Bei oberflächlicher Betrachtung muss uns diese Mittheilung in der That etwas befremden, wenn man bedenkt, dass ein solch weiches, aus Blutgefässen bestehendes Band im Stande sei, einen, wenn auch nicht gerade sehr starken, so doch continuirlichen Druck auszuüben, ohne selbst Schaden zu nehmen durch Störung der Circulation oder Zerrung. Dieses tritt nun thatsächlich mitunter ein, in Folge dessen der Embryo aus Mangel an Nahrung zu Grunde geht. In den meisten Fällen jedoch fungirt die Nabelschnur ohne einflussreiche Störung weiter, allerdings zu einer Zeit, wo die Consistenz der Musculatur des Foetus noch wenig vorgeschritten, und der Knochen noch eine knorpelige Beschaffenheit hat. Man ist nun mit den Um- und Einschnürungen der Nabelschnur nicht zufrieden, geht vielmehr weiter und behauptet, dass durch fernere Einwirkung der bereits einschnürenden Nabelschnur Spontanamputationen entstehen können. Wohl will ich zugeben, dass die primär eingeschnürte Extremität durch mechanische Einflüsse, wie Traumen, Stoss, Schlag, die den im Uterusinnern liegenden Foetus treffen, secundär amputirt werden kann, aber dass eine nahezu nur aus Gefässen bestehende Nabelschnur, die an Weichheit und Zartheit dem ossificirenden Knorpel mindestens gleichkommt, wenn sie ihn nicht sogar übertrifft, eine Extremität amputiren könne, das bedürfte denn doch des näheren Beweises. Es müsste denn doch die Nabelschnur durch die continuirliche Reibung an der Extremität in derselben oder doch wenigstens nahezu

gleichen Weise beeinträchtigt werden, als der ossificirende Knorpel der betheiligten Extremität.

Wir dürfen daher wohl niemals von einer Spontanamputation durch Einwirkungen der Nabelschnur sprechen, wohl aber kann man nach Martin[2]) für einzelne Fälle den intrauterinen Knochenbruch als Ursache einer Amputation annehmen.

Die intrauterinen Fracturen kommen oft vor und erfolgen, soweit ich die Literatur überschauen kann, in der grössten Mehrzahl der Fälle nach dem fünften Monate, also zu einer Zeit, wo der Foetus nur einen ganz geringen Schutz durch das Knochengerüst der Mutter besitzt und ausserdem mehr Angriffspunkte für eine von aussen auf die Uteruswände einwirkende Gewalt darbietet. Die durch bedeutende Gewaltthaten erfolgten Fracturen der Extremitäten werden also wohl als durch directe Gewalt entstanden gedacht werden müssen.

Eine Amputation in Folge einer intrauterinen Knochenfractur soll sich nach Martin nur dadurch entwickeln können, dass in Folge der Fractur Sugillation, Zerreissung der Nervenstämme, entzündliche Demarcation und allmähliche Abtrennung der Weichtheile entstehen. Nach Rokitanskys[3]) Dafürhalten aber kommt in solchen Fällen Verkürzung der Extremität, nie aber Abschnürung des ganzen übrigen Stückes zu Stande.

Braun[4]) hält eine derartige Amputation nur in den letzten Monaten der Schwangerschaft für möglich, wenn also durch die Ausdehnung der Frucht der Uterus genau dem Foetus adaptirt ist und dadurch, wie ich oben schon erwähnte,

---

[2]) Ueber Selbstamputationen beim Foetus 1850.

[3]) Buhl's Arbeiten über Missbildungen.

[4]) Ueber spontane Amputation beim Foetus. Zeitschrift der Aerzte zu Wien. 10. Jahrgang. 2. Heft.

der Foetus für äussere Gewalteinwirkungen empfänglicher gemacht ist.

Wenn man überhaupt eine Spontanamputation durch intrauterine Fracturen annehmen soll, so möchte ich mich der Ansicht von Martin anschliessen, da die Verhältnisse bei einer intrauterinen Fractur ohne Zweifel ungünstiger sein müssen, als bei einer extrauterinen. Wir können eben beim Foetus nicht therapeutisch eingreifen und die Extremität durch irgend einen Verband fixiren. Bei jeder Bewegung des Foetus, bei jedem Muskelzuge werden also die spitzen und scharfen Fragmente wegen fehlender Fixationspunkte eine Dislocation erleiden, die Haut perforiren und bedeutende Gefässe und Nervenstämme zerreissen können. Haben wir diese Verhältnisse aber im extrauterinen Leben vor uns, so entschliessen wir uns zu einer Amputation. Beim Foetus wird Demarcationsentzündung, Eiterung und allmählige Abtrennung der Weichtheile entstehen. Wollen wir aber Rokitansky's Ansicht auch gelten lassen, so können wir wohl überhaupt nur dann von einer Amputation durch intrauterine Fractur sprechen, wenn bei unvollkommener Entwickelung der Knochenstruktur oder bei Mangel einer Verknöcherung sich ein in den letzten Monaten der Schwangerschaft stattgehabter grober Insult nachweisen lässt und das abgelöste Glied der widernatürlich brüchigen Extremität des Foetus bei der Geburt vorgefunden wird. Wir können daher nur mit Vorbehalt intrauterine Fracturen zur Erklärung der Entstehung von Spontanamputationen benutzen.

Es bleibt uns noch übrig, die pathologischen Ligamente als Hauptursache der Spontanamputationen zu besprechen. Die Bänder sind ausgespannt zwischen Frucht und Wasserhaut oder zwischen einzelnen Theilen des Amnion oder des Foetus. Ueber die Genese derselben sind die Ansichten noch immer verschieden. Montgomery[5]) und Smith

[5]) Dubl. Journal of med. Science vol. I.

sprachen von coagulabler Lymphe; Simpson[6]) hielt sie für eine Entzündung der Haut des Foetus, Simonart[7]), dem zu Ehren jene Ligamente auch den Namen „Simonart'sche" Bänder erhalten haben, für gleichzeitige Entzündung der Haut des Foetus und Amnion. Scanzoni[8]) erkennt die selbstständige Entzündung des Amnion nicht an und leitet diese Ligamentbildungen ab von pathologischen Producten, welche bei der Metritis und Endometritis durch die Eihäute dringen. Gurlt[9]) hält dieselben für nicht getrennte Fortsätze der Membrana ovi interna (Amnion), mit welcher das Ei in Verbindung geblieben ist, mithin für Hemmungsbildungen. Nach G. Braun[10]) kommt die Entwickelung derartiger Bänder bei abnorm geringer Menge von Fruchtwasser oder einer verspäteten Absonderung desselben durch Aneinanderlagerung des sich bildenden Amnion an den Fruchtkörper zu Stande. Es bilden sich Faltungen, Verwachsungen, Pseudoligamente, die das weitere Hervorkeimen des schaufel- oder spaltförmigen embryonalen Auswuchses — die Bildung der Extremitäten — behindern oder Theile davon ablösen. Er glaubt also, dass jene Bänder nicht Folge einer Entzündung, sondern als ein abnorm geformter Theil des Amnion anzusehen seien.

Die Ansicht von Braun hat bis auf den heutigen Tag die meisten Vertreter. Neben dieser Annahme liegt indess gewiss noch die Vermuthung nahe, dass jene Bänder noch durch einen entzündlichen Process, der von der Frucht oder von seinen Hüllen ausgeht, in ähnlicher Weise, wie wir ihn bei den seriösen Häuten, bei der Pleuritis, Peritonitis u. s. w. vorfinden, gebildet werden könnten, zumal man nachgewiesen hat, dass schon in ziemlich früher Zeit, schon vor

---

[6]) Dubl. Journal of med. Science 1836.

[7]) Archiv de la Med. Belg. 1846.

[8]) Reuss. Scanzoni's Beiträge. Band VI.

[9]) Medic. Zeitung für Preussen 1833.

[10]) Braun. Zeitschrift der Ges. d. Wiener Aerzte 1854.

dem dritten Lebensmonate, Entzündungen der Foetalgewebe auftreten.

Bildungshemmungen.

Unter diesem Namen versteht man Missbildungen, in denen entweder ein Defect der Glieder Folge einer Nichtentwicklung ist oder in welchen die Entwicklung auf einer gewissen embryonalen Stufe stehen blieb. Der Entstehungsgrund dieser Entwicklungshemmungen ist mit Sicherheit nicht erkennbar.

Angegeben werden als Ursachen:

Entzündungen am Foetus oder an seinen Häuten.

Diese können hervorgerufen werden durch mechanische Einwirkungen — Traumen, Stoss, Schlag —, die durch die Uteruswand hindurch auf den Foetus einwirken. Diese werden um so gefährlicher für den Fruchtkörper sein, je weniger Fruchtwasser ihn umgibt. Dass zuweilen auf diese Art Missbildungen vorkommen, ist nicht zu leugnen, zumal man sie auf experimentellem Wege hervorgerufen hat. St. Hilaire[11]) ist es nämlich gelungen, durch Verletzungen von Eiern künstlich mancherlei Verunstaltungen des Embryo's hervorzurufen. Nicht minder glücklich war Valentin mit seinen Versuchen, indem er an Hühnereiern theils künstliche Verletzungen machte, theils die Eischalen mit impermeablen Stoffen überzog oder die Eier einseitig erwärmte.

Zu bemerken wäre noch, dass man künstlich auf die Art der Missbildungen nicht einwirken kann; denn wenn man mehreren Eiern dieselbe Verletzung beibringt oder dieselben mit gleichen impermeablen Stoffen überzieht, so treten dennoch von einander verschiedene Missbildungen auf.

Bei dem Austausche der Sätte der Mutter und des Foetus ist es leicht begreiflich, dass das Blut der Mutter dem Foetus phlogogene Stoffe zuführen kann.

---

[11]) Histoire des anomalies de l'organisation.

Von Pocken, Scharlach, Masern etc. ist die Uebertragungstähigkeit von der Mutter auf die Frucht bekannt; vor allen andern Exanthemen aber ist die intrauterine Infection bei den Pocken am meisten sicher gestellt (Bollinger)[12]). Wenn nämlich Mütter während der Schwangerschaft an diesem Exanthem erkranken, so kann entweder Abortus eintreten, oder in vielen Fällen das Kind mit Pockenpusteln oder Narben zur Welt kommen. Die Blattern brechen aber auch oft noch nach der Geburt auf. Auf Grund dieser Beobachtungen und verschiedener Versuche bei Schafpockenimpfung hat Bollinger[12]) die intrauterine Impfung, die in vielen Fällen gelingt, vorgeschlagen, um einerseits Abortus zu verhüten, andrerseits die Gefahren der reifen, ausgetragenen Frucht zu beschränken.

Nicht minder als die acuten Exantheme zeigen die Dyscrasien, wie Tuberculose, Scrophulose, Scorbut, Rhachitis, Lues, wie nicht allein das Ei von der Mutter, aus deren Körper es sich ablöst, sondern auch vom Vater, durch dessen Sperma es befruchtet wird, krankhafte Anlagen bekommen kann; ob aber beispielsweise die Syphilis den Foetus nicht allein während des Zeugungsactes, sondern auch während des intrauterinen Lebens befallen kann?

Nachdem auf Grund vielfacher Experimente von vielen Seiten, namentlich von Bollinger[13]) die Placenta mit aller Bestimmtheit als schützendes Filtrum gegen die Milzbrandpilze bezeichnet worden ist, glaubte man, ein Aehnliches von der Syphilis annehmen zu dürfen und behauptete, dieselbe würde nur durch den Act der Begattung auf den Foetus übertragen; neueste Forscher indess haben diese Ansicht nicht absolut bestätigen können. Nach ihnen können syphilitische Väter gesunde Kinder erzeugen, wenn die Mutter zur Zeit der

[12]) Ueber Vererbung von Krankheiten 1882. Festschrift zum 50jähr. Doktorjubiläum von Th. L. W. von Bischoff. S. 271.

[13]) Deutsche Zeitschrift für Thiermedicin II. 1876.

Conception gesund war und erst in der spätern Zeit der Gravidität inficirt wird. Ferner kann die Syphilis des Vaters auf den Foetus übergehen, ohne die Mutter zu inficiren oder, wenn durch den fruchtbaren Coitus Mutter und Kind inficirt werden, so erfolgt in der Regel der vorzeitige Tod des Kindes und Abortus. Wir müssen also eine krankhafte Richtung des Foetus, durch die Eltern erzeugt, zugeben. Bemerken möchte ich noch, dass der Foetus durch die Krankheit des Vaters nur durch den Conceptionsact gefährdet, von der Mutter aber sowohl während der Begattung als auch der ganzen Schwangerschaftsdauer in Gefahr ist.

Schliesslich möchte ich hier noch bemerken, dass das Amnion den Entzündungen am meisten ausgesetzt ist, da das Fruchtwasser theilweise ein Transsudationsproduct der mütterlichen Gefässe ist.

Diese und andere durch unbekannte Ursachen entstehende Entzündungen, führen nun, wie Samuel[14]) sagt, zu Missbildungen verschiedenster Art, zu Hemmung im Wachsthum einzelner Gewebe, zur vollständigen Zerstörung einzelner Organe, zu Verwachsung des Amnion, Verklebungen und Knickungen der Nabelschnur, wie auch zum Verschluss oder zur Verengerung einzelner Kanäle und Ostien. Durch all' dieses müssen aber die weittragendsten, secundären, tertiären Bildungsfehler eintreten, da in dieser Entwicklungsperiode die eine Hemmung die andere nothwendig bedingt. Die Tragweite dieses Factors ist in seinem ganzen Umfange gar nicht zu übersehen.

Als weitere Ursache der Missbildungen könnte man die Vererbung anführen.

Körperlich und geistig gesunde Eltern werden ähnliche Kinder zeugen; eine Ausnahme bilden die Fälle von Erbübeln.

---

[14]) Allgemeine Pathologie.

Familien mit weniger erheblichen Missbildungen z. B. mit Ueberzahl der Finger oder Zehen oder Mangel derselben, mit Hypospadie, Syndactylie, Muttermalen und andern Anomalien und kleinen Defecten vererben dieselben auch wieder auf ihre Kinder und diese wieder können dieselben auf die folgende Generation u. s. w. übertragen, bis sie plötzlich schwinden. Jüngst noch hat Ogle[15]) über Vererbungen von missbildeten Zehen und Fingern eine Beobachtung mitgetheilt.

Ich möchte in aller Kürze noch erwähnen, dass nach Forel[16]) die Vererbung die wichtigste und häufigste Ursache der Geisteskrankheiten ist. Dieser gibt als belastende Momente an: Geistes- oder Nervenkrankheiten, Trunksucht, Selbstmord, Verbrechen oder auffällige Charactere. (Siehe Bollinger, Vererbung von Krankheiten.)

Der Einfluss der Eltern kann zurückgeführt werden auf fehlerhafte Beschaffenheit des Samens oder des Eies. Dass überhaupt Veränderungen der primären Zeugungsgebilde vorkommen können, ist schon nachgewiesen.

Bischoff, Wagner, Carus sahen missbildete Eier und Spermatozoen von Menschen, Hunden, Schweinen und Kaninchen; allein es fehlt uns der directe Nachweis, dass der in einem selbst missbildeten oder von fehlerhaften Samenfäden befruchteten Eie sich entwickelnde Embryo eine Missbildung zeigte. Für einen derartigen Zusammenhang dürfte wohl die Erfahrung sprechen, dass eine und dieselbe Frau nacheinander und selbst bei Befruchtung durch verschiedene Männer mehrere gleichartige monströse Kinder zur Welt brachte.

Unter dieser Rubrik mag auch noch Schönlein's Ansicht ihren Platz finden. Er sagt nämlich: „Ein Weib,

---

[15]) Virchow u. Hirsch, Jahresberichte.

[16]) Rechenschaftsbericht über die Zurcherische kantonale Irrenheilanstalt Burghölzli für das Jahr 1880.

das vor der selbstständigen Entwickelung der Geschlechstheile empfangen hat, gebiert Dys- und Hermomorphen — Hasenscharten, Wolfsrachen, gespaltenes Rückgrat, Acephalie etc. —, kurz die sogenannten Monstra- und Hemmungsbildungen, die auf der Höhe der geschlechtlichen Entwickelung äusserst selten vorkommen."

Als eine der ältesten Ursachen der Missbildungen wird das Versehen gedeutet. Man versteht darunter, dass unter dem Einflusse von Gemüthsbewegungen und phantastischen Aufregungen der Mutter der Foetus Gestalten und Formen annimmt, die den Objecten der Gemüthserregung gleich oder ähnlich sind.

Das Versehen der Schwangeren galt bis in unser Jahrhundert hinein als ein bedeutsames Moment bei Entstehung von Missgeburten. Der Glaube ans Versehen ist und muss so alt sein, als die Menschheit selbst, so alt als der Glaube an Wunder und Dämonen und den übrigen übernatürlichen Apparat, der dem wachsenden Denken die erste Erklärung für die ihm räthselhaft erscheinenden Vorgänge in der Natur geben muss. Da aber das Versehen ein Glaube, ein Wunder ist, so ist es einer vernünftigen Erklärung, wie jeder Glaube, nicht zugänglich. Ausserdem können wir eine ziemliche Anzahl von Gründen, welche gegen die Erklärung sprechen, dass Gemüthsaffecte der Mutter Missbildungen hervorrufen können, anführen. Es lässt sich zwar nicht leugnen, dass psychische Eindrücke auf den körperlichen Zustand der Mutter und die Entwickelung des Foetus Einfluss ausüben können, aber dass eine Vorstellung, eine Gemüthsbewegung einen Körper nicht umbilden oder ihn verstümmeln kann, das ist für die Naturwissenschaft, für die Physiologie nach ihrer Erkenntniss der Thätigkeit der Centralorgane und der Abhängigkeit der Organe von denselben bereits Gewissheit; überdies besteht zwischen dem Nervensystem der Mutter und dem des Foetus keine Verbindung.

Bei den Thieren und in der anorganischen Natur sind Missbildungen ebenso häufig, ja noch häufiger und zwar unter Umständen, wo an ein Versehen derselben absolut nicht zu denken ist.

Alle Missbildungen entstehen in den ersten Monaten, also zu einer Zeit, wo viele Weiber von ihrer Conception keine Ahnung haben. Dieselben Ursachen, unter denselben Bedingungen wirkend, müssen stets die nämlichen Effecte hervorbringen; beim Versehen trifft dieses fast nie ein.

Missbildungen, bei denen sich die Mutter versehen haben soll, sind oft Zwillinge, von denen nur der eine missstaltet, der andere ganz normal ist. Man sollte doch meinen, dass ein Versehen der Mutter für beide Früchte gleich nachtheilig sein müsse.

Es erübrigt mir noch zum Schlusse, jener Missbildungen oder vielmehr Bildungsanomalien zu gedenken, deren Ursachen auf Raumbeengung zurückzuführen sind.

Eine Raumbeengung des Uterus kann bedingt sein durch Mangel an Fruchtwasser, so dass also der Foetus durch die Wandungen des Uterus eng umschlossen oder sogar eingeschnürt wird. Der Foetus ist somit ausser Stand gesetzt, sich activ zu bewegen. Die Extremitäten verbleiben stets in derselben Lage. Die Muskeln gerathen durch die constant bleibende Entfernung ihrer Ansatzpunkte in den Zustand dauernder Contraction, kurz wir haben dieselben Erscheinungen, als wenn wir in der Chirurgie ein Gelenk immobilisiren durch einen Gypsverband.

„Bei der gewöhnlichen Lage des Foetus", sagt Lücke[17]), „mit Beugung des Unterschenkels gegen den Oberschenkel, mit Adduction des Fusses, sind die Ansatzpunkte dieses Muskels einander genähert und er muss in einen Zustand von Contractur gerathen d. h. er verkürzt sich definitiv durch

[17]) Volkmann Sammlung klin. Vorträge. Chirurgie I.

vegetative Vorgänge, und dies spricht sich am Hochgradigsten in der Sehne aus, deren Spannung bei Pes varo equinus ja bekannt ist, aber nichts Anderes vorstellt, als die Spannung der Sehne des Musculus biceps z. B. nach einem Gypsverbande."

Eine Raumbeengung kann ferner gegeben sein durch Geschwülste oder sonstige mechanische Hindernisse, denen das Ovulum bei dem Passiren der Tuben oder bei dem Aufenthalte in der Gebärmutter ausgesetzt ist. Es ist aber zu bemerken, dass derartige Hindernisse sehr häufig zu Abortus führen; es würde also höchstens ein kleiner Bruchtheil auf die Missbildungen fallen.

Mit Recht macht Förster[18]) darauf aufmerksam, dass bei Zwillingsgeburten die Einwirkung des einen Foetus auf den andern nicht ohne Bedeutung sei. Diese Einwirkungen können rein mechanischer Natur sein oder bedingt sein durch Anastomose des Gefässsystems zweier in einem Chorion liegenden Zwillinge. Der Blutdruck in dem Gefässsystem des einen Foetus wird dadurch so erhöht, dass die Circulation in dem des andern sich umdreht, wodurch Herz und Lungen, kurz der eine Foetus eine Atrophie erleidet und so missgebildet wird.

Zum Schlusse möchte ich noch der angeborenen Luxationen gedenken. Dieselben kommen an den meisten Gelenken der Extremitäten vor, am häufigsten treffen sie jedoch das Hüftgelenk. Die Pfanne ist zu wenig vertieft, unregelmässig geformt, so dass der Oberschenkelkopf aus der Pfanne luxirt. Diese Art der Luxationen ist offenbar bedingt durch Hemmungsbildung, indem intrauterine pathologische Hindernisse die normale Entwickelung gestört haben, vielleicht bedeutende Ansammlung von Gelenkflüssigkeit, wodurch die Gelenkkapsel abnorm erweitert wurde oder eine Ruptur erlitt, vielleicht auch, wie Roser meint, abnorme intrauterine Lageverhältnisse (Billroth.)

[18]) Missbildungen des Menschen.

Gehen wir nun zur Besprechung einiger interessanter Missbildungen über.

I. Fall.

Missbildungen sämmtlicher Extremitäten, des harten Gaumens und des Mundes. Michael Kohlmeyer*) ist geboren den 14. Sept. 1879 in Oberemphenbach bei Freising. Eine hereditäre Belastung ist von Seiten der Eltern des Knaben nicht vorhanden; auch wird ein Versehen der Mutter während der Schwangerschaft nicht zugegeben. Die sechs Geschwister des Knaben, von denen drei in der Jugend starben, sind ohne jegliche Bildungsanomalie. Der Knabe ist recht kräftig entwickelt und gesund. Seine Eingeweide sind, soweit sich constatiren lässt, an normaler Stelle und ohne nachweisbaren Fehler. Der Brustumfang beträgt 53,5 cm. Der Oberarm rechter- und linkerseits ist normal. Der linke humerus misst vom processus coracoideus bis zum proc. condyloideus 14 cm und ist dem rechterseits an Länge vollkommen gleich. Der Umfang des humerus links beträgt 14 cm, rechts 15 cm, am proc. condyloid. beiderseits 14 cm. Das Humeroacromialgelenk scheint normal zu sein; ebenso ist in beiden Ellbogengelenken Beugung und Streckung, Pronation und Supination möglich.

Linke Hand. (Siehe Figur II.)

Die Carpal- und Metacarpalknochen sind in gehöriger Anzahl vorhanden und denen der rechten Hand an Grösse entsprechend.

Die Finger, resp. deren Rudimente, sind im Metacarpophalangealgelenk winklig flectirt und bekommen dadurch ein kahnförmiges Aussehen. Der Daumen zeigt die normale Zusammensetzung aus Metacarpus und zwei Phalangen und trägt einen gutentwickelten Nagel. Die Articulatio meta-

*) Das Kind ist am Leben, sehr gesund und wurde von den Eltern zur Demonstration nach München verbracht.

carpo-phalangea erlaubt Beugung und Streckung; das Interphalangealgelenk scheint winklig flectirt und wenig gestreckt werden zu können, indem der Knabe beim Versuch der vollkommenen Streckung zu weinen beginnt; ausserdem ist die Phalanx secunda etwas ulnarwärts gestellt. Der kleine Finger zeigt ebenfalls die gewöhnliche Anzahl der Phalangen, ist jedoch mit dem vierten Finger bis zum ersten Interphalangealgelenk durch Hautbedeckung verwachsen. Die übrigen drei Finger sind rudimentär und häutig mit einander verwachsen. An Stelle des Zeigefingers sieht man einen 2 cm langen Stummel ohne Nagelbedeckung. Der Mittelfinger trägt zwei in einer graden Linie liegende Phalangen ohne Gelenkigkeit und besitzt einen gut entwickelten Nagel. Der vierte Finger, die rudimentären Zeige- und Mittelfinger um 1 resp. ½ cm an Länge überragend, beschreibt einen derartigen Bogen radialwärts, dass er bei ruhiger Lage der Hand nahezu die ulnarwärts gestellte 2. Phalanx des Daumens berührt.

Durch die Verwachsung und rudimentäre Entwickelung der 3 genannten Finger bekommt die von ihnen eingenommene Fläche ein flossenartiges Aussehen. Beim Betasten derselben stösst man auf gleiche Härte und Resistenz, wie beim Befühlen der übrigen Finger. Dieselben müssen also wohl alle im Innern mehr oder weniger entwickelte Röhrenknochen besitzen.

Die Länge der Hand bezüglich der Carpal- und Metacarpalknochen beträgt 11 cm. Der Daumen misst 3 cm vom Metacarpophalangealgelenk bis zur Spitze; der Stummel des Zeigefingers 2 cm, der Mittelfinger 2½, der Goldfinger 3, der kleine 3½ cm.

Die rechte Hand. (Siehe Fig. I.)

Dieselbe ist bis auf die Finger ebenfalls normal entwickelt. Dieselben sind winklig flectirt und ein wenig ulnarwärts gerichtet und gewähren durch die geneigte Stellung gegen die Metacarpalknochen ein kahnförmiges Aussehen

Daumen und Zeigefinger sind in die vola manus hereingedrückt und vervollständigen dadurch das obengenannte Bild. Der Daumen-, Gold- und kleine Finger zeigen normale Gliederung und tragen einen gut entwickelten Nagel. Der hakenförmig flectirte Mittelfinger ist oberflächlich mit dem Zeigefinger verwachsen. Er steht dem 4. Finger an Länge um $1^1/_2$ cm nach, besitzt einen recht guten Nagel und Gelenkigkeit. Der rudimentäre Zeigefinger ist 0,7 cm kürzer als der Mittelfinger und zeigt nur Beweglichkeit im Metacarpophalangealgelenk.

Länge des Daumens vom Metacarpophalangealgelenk bis zur Spitze beträgt 3 cm.

Länge	des Zeigefingers	2,8 cm
„	des Mittelfingers	3,5 „
„	des Goldfingers	5,0 „
„	des kleinen Fingers	$4^1/_2$ „

Die unteren Extremitäten sind in Bezug auf die Oberschenkel normal. Der rechte Unterschenkel (Fig. III) lässt beim Befühlen zwei Knochen erkennen, ist aber rudimentär entwickelt. Der Stumpf läuft konisch zu und hat eine geringe Krümmung zur Medianlinie. Beim Betasten der Achillessehne fühlt man anscheinend eine Contractur derselben. Der Insertionspunkt an dem Fersenbein müsste also wohl statthaben, wozu uns die am hinteren Theile des Unterschenkelstummels befindliche, derbe Erhabenheit einen Anhaltspunkt geben dürfte. Es werden also vom Unterschenkel und Fuss nur Tibia, Fibula und Calcaneus vorhanden sein. Eine Narbe ist am äusseren Ende des Stumpfes nicht aufzufinden, nur befindet sich eine solche an der vorderen Fläche der Tibia im oberen Drittel des Unterschenkels. Diese ist nicht angeboren und soll durch das Anstemmen des betreffenden Theiles gegen den Boden bei Gehbewegungen des Knaben entstanden sein.

Der linke Unterschenkel (Fig. IV) ist normal, ebenso Tarsus und Metatarsus. Die Zehen sind entweder rudimentär entwickelt oder zeigen gar keine Andeutung. Der Daumen ragt stummelförmig hervor, die zweite und dritte Zehe zeigen gar keine Andeutung. Narben sind nicht vorhanden. Die vierte und fünfte Zehe sind auch rudimentär entwickelt, zeigen aber einen gut entwickelten Nagel. An der linken unteren Extremität befindet sich die Achillessehne ähnlich jener der rechten Extremität im Zustande der Contraction. Der Fuss, soweit er vorhanden ist, ist mit seinem äusseren Ende medianwärts gerichtet. Der innere Fussballen ist gehoben, liegt also mit dem äusseren nicht in einer Ebene. Beim Gehen tritt der Knabe fast ausschliesslich auf den äusseren Fussballen auf. Hinsichtlich der Länge der unteren Extremitäten zu einander muss ich noch erwähnen, dass die Oberschenkel beiderseits gleich lang sind, der rechte Unterschenkel aber gegen den linken, (von der Mitte der Patelle bis zum Malleolus extern. gemessen) um $3^1/_2$ cm kürzer ist, indem ersterer 12,5, letzterer 16 cm. lang ist.

Zum Schluss möchte ich noch erwähnen, dass dieser Knabe noch eine rechtsseitige Spaltbildung im harten Gaumen besitzt und eine mit dem Zahnfleisch verwachsene Unterlippe hat, wodurch die Mundöffnung verkleinert ist und eine eigenthümliche Configuration annimmt.*)

Es tritt jetzt an uns die Frage heran, ob wir es hier mit einer Selbstamputation oder mit einer Entwickelungshemmung zu thun haben? Es zeigt sich an sämmtlichen missbildeten Theilen weder eine granulirende Wunde, noch eine Narbe; kurz wir finden nicht die Eigenschaften, die einem Amputationsstumpfe zukommen. Auch haben sich bei der Geburt keine abgelösten Glieder vorgefunden. Dies

*) Aehnliche Fälle beschreiben Foerster Atlas Tafel X und XII und Herrmann (Dissertation über 4 Missbildungen).

dürfte uns nicht befremden, wenn wir erwägen, dass dieselben falls die Ablösung in der frühesten Foetalperiode stattgefunden hätte, bis zur Beendigung der Schwangerschaft hinlänglich hätten resorbirt werden können, wie es thatsächlich oft geschehen soll.

Dass ferner mehrere verkümmerte Finger Nägel tragen, ist auch ein Befund, der nach Spontanamputationen höchst selten vorkommt. Trotzdem würden wir, wenn wir das abgelöste Glied vor uns hätten, nebst einer Narbe am Stumpfe des Gliedes, kein Bedenken tragen, uns für eine Spontanamputation zu erklären. Beim gänzlichen Mangel dieser Beweismittel indess sind wir wohl genöthigt, unsere Zuflucht zu einer Entwickelungshemmung zu nehmen. Hierzu dürften uns die congenitalen Verkrümmungen einiger Gelenke einen Anhaltspunkt geben. Volkmann[19] bemerkt nämlich, dass congenitale Synostosen, die er als Bildungshemmungen auffasst, sehr oft mit rudimentärer Entwickelung der ganzen zugehörigen Extremität oder Defecten an Fingern und Zehen einhergehen. — Wir haben nun in unserem Falle Gelenkverkrümmungen, congenitale Synostosen neben Defecten an Fingern und Zehen, wir sind daher gewissermassen berechtigt, hierauf gestützt, die vorliegenden Defecte als Bildungshemmungen zu erklären.

Was ist denn die Ursache dieser Entwicklungshemmung?

Das Vorhandensein sämmtlicher Metacarpal-Knochen schliesst entwicklungsgeschichtlich auch eine Anlage der Phalangen in sich, mithin kann von einem ursprünglichen Mangel an Bildungsmaterial, von einer Nichtentwicklung kaum die Rede sein; dies müsste denn sonst am rechten Fusse gegeben sein?

An den übrigen Gliedmassen jedoch scheint eine Anomalie im Wachsthum der bereits entwickelten Theile vorzuliegen,

[19]) Ankylosis in Billroth's und Pitha's Chirurgie II 2.

und zwar hervorgerufen durch eine Entzündung, welche durch mechanische Einflüsse bedingt ist oder deren Ursachen man bis jetzt noch nicht kennt. Vielleicht auch hat hier ein zu enges Anliegen der missbildeten Theile an das Amnion bei mangelhaftem oder fehlendem Fruchtwasser eine nicht geringe Rolle mitgespielt, was mir die Contractur der Achillessehne an beiden Unterschenkeln, wodurch die Füsse resp. deren Rudimente eine geringe Pes-equinus-Stellung bekommen haben, wahrscheinlich macht.

Was nun die rechten Unterschenkelstummel anlangt, so glaube ich, da mich die Defecte der Finger, des linken Fusses und des Gaumens zur Annahme einer Entwicklungshemmung zwingen, in analoger Weise die Defekte des rechten Fusses als solche betrachten zu dürfen, zumal ich absolut keine Beweise für Selbstamputation bringen kann.

Woher kommen die Fingerkrümmungen?

Rechterseits sind dieselben (wie auch ihre mehr oder weniger grosse Torsion nach der vola manus zu) durch das Anstemmen der Finger gegen den Boden bei Gehbewegungen bedingt; linkerseits jedoch sind sie congenital und können bedingt sein durch Schrumpfung von Fascien und Bändern, (sehr selten und fast nur bei der fascia lata nach mehrere Monate anhaltender ruhiger Lage) durch Narbencontracturen der Haut, Sehnen oder Muskeln. Da sich aber in der Nähe der afficirten Fingergelenke keine Narbe vorfindet und angeborene Narben im Muskel in höchst seltenen Fällen durch Umschlingung der Nabelschnur z. B. um die Extremitäten vorkommen, so bleibt uns noch die Volkmann'sche Ansicht übrig. Nach ihm entstehen die Gelenke beim Foetus durch Bildung querer Spalten in den ursprünglich continuirlichen Skelettanlagen. Unterbleibt nun aus unbekannten Gründen diese Trennung, so bildet sich kein Gelenk und zwei sonst gesonderte Knochen bleiben ein einziges Stück.

Wie erklärt man die Syndactylie? Diese ist zweifellos

Folge einer Bildungshemmung, da der Keim für Hand und Fuss, schon wenn er deutlich als solcher erkennbar ist, anfangs keine Spaltung in Finger und Zehen zeigt.

Nachdem ich nun diese Missbildung, welche ich persönlich gesehen habe und daher ziemlich leicht beschreiben konnte, in etwas ausführlicher Weise geschildert habe, erübrigt es mir noch, einige Fälle nach Photographie und Gypsabgüssen, wie auch ein Spirituspräparat der hiesigen pathologischen Sammlung in Kürze hier anzuführen.

II. Fall.

Missbildungen der oberen Extremitäten (zwei Oberarmstümpfe mit je einem fingerartigen Fortsatze.)

Untan, der Sohn geistreicher und durchaus normalgebildeter Eltern, ist eine kräftige, corpulente, im angehenden Mannesalter stehende Person.*)

Von den oberen Extremitäten (Fig. V) sieht man nur rudimentäre Oberarmstümpfe, die an ihren peripheren Enden je einen Fortsatz tragen. Beide Oberarmstümpfe, die mit dem Schultergürtel im Schultergelenk verbunden sind, können gehoben, gesenkt, nach rückwärts und vorwärts bewegt werden; ebenso ist Adduction, Abduction, Rotation nach innen und aussen möglich, ein Zeichen, dass die Muskeln: Deltoideus, supra et infraspinatus, teres major et minor, subscapularis, latissimus dorsi und pectoralis major gut entwickelt sein müssen.

Die Haut des linken Oberarmstumpfes geht in der gewöhnlichen Weise in die des genannten Fortsatzes über; nur bemerkt man an der inneren Seite der Uebergangsstelle des dicken Oberarmstumpfes in dem um ein Drittheil dünneren Fortsatz kleine Hautfalten, die aber nicht die Spur einer Narbe an sich tragen.

*) Derselbe liess sich zur Zeit im Aquarium zu München sehen, bot seine Photographien feil, nach denen ich diese Beschreibung gemacht habe.

Der Fortsatz selbst läuft konisch zu, hat ungefähr die Länge eines Daumens und ist in einem Gelenk passiv beweglich. Früher soll derselbe active Bewegungen haben ausführen können. Dieselben sistirten aber nach einer stattgehabten Verstauchung. Sonst ist der fingerartige Fortsatz in Bezug auf Farbe, Festigkeit und Verschiebbarkeit ganz übereinstimmend mit dem Oberarmstumpfe. Beide Oberarmstümpfe zeigen die gleiche Länge.

Der rechte Oberarmstumpf, ähnlich dem linken, trägt ebenfalls einen Fortsatz. Dieser hat die Länge eines Zeigefingers, ist um die Hälfte dünner als jener des linken Oberarmstumpfes und hat im Gegensatz zu diesem active Beweglichkeit in zwei Gelenken (Interphalangealgelenken). Er ist überdies mit dem Oberarmstumpfe höchst wahrscheinlich durch eine Pseudarthrose (○) verbunden. Man könnte geneigt sein, diesen Fortsatz thatsächlich als Finger, vielleicht sogar als Zeigefinger anzusprechen. An der Uebergangsstelle des kurzen Oberarms in den fingerförmigen Fortsatz bemerkt man eine kleine Narbe.*)

Was nun die Ursache dieser Missbildungen anbetrifft, so dürfte Einiges für Entwickelungshemmung, Einiges wieder für Spontanamputation sprechen.

Oberflächlich betrachtet, haben die kurzen Oberarme einige Aehnlichkeit mit einem Amputationsstumpfe, unterscheiden sich aber davon bei näherer Besichtigung durch die Form und Abwesenheit eines congenitalen Narbengewebes, indem sowohl Stümpfe als auch Fortsätze mit normaler, unveränderter Haut überzogen sind, abgesehen von obengenannter kleiner Narbe, die nach Aussage des mit diesen Defecten Behafteten vor einiger Zeit durch ein Trauma und dadurch bedingte Eiterung entstanden sein soll.

---

*) Einen ähnlichen Fall hat Ranke beschrieben: Ueber angeborenen Mangel aller 4 Extremitäten.

Ueberdies könnte das symmetrische Fehlen der foetalen Theile für eine Entwicklungshemmung sprechen, ein Kriterium, welches Scanzoni allein schon zur Erklärung einer Entwickelungshemmung für massgebend hält.

Hinsichtlich der Aetiologie einer Entwicklungshemmung könnten dann vielleicht mechanische oder chemische Einflüsse in der allerersten Zeit der Schwangerschaft angenommen werden. Die Extremitäten bestehen in ihrer ersten Anlage, wie alle übrigen Organe, aus einer Anhäufung von Zellen. In Folge obiger Einflüsse haben die Zellen eine Ernährungsstörung erlitten und so Veranlassung gegeben zu pathologischer Zelltheilung, rudimentären Entwicklungen und Defecten.

Wir haben zwar für die Annahme einer Entwicklungshemmung einige Gründe gefunden, indess hat die Annahme einer Spontanamputation die meisten Anhaltspunkte. Prof. Kupffer*) nämlich glaubt, dass in frühester Zeit des Foetallebens, wo die Zellen alle noch gleich und nicht differenzirt sind, amniotische Fäden beide Oberarme amputirt hätten (die Abschnürung brauchte in so früher Zeit, wie von vielen Seiten angenommen, keine Narbe zu hinterlassen). Die beiden fingerartigen Fortsätze würden dann als Nachknospung aufzufassen sein.

Diese Ansicht hat insofern sehr viel Wahrscheinlichkeit für sich, als Mangel oder Defecte der Extremitäten oder einzelner Theile derselben nach den Ansichten der neuesten Forscher fast ausschliesslich auf äusseren Ursachen — Abschnürungen — zurückzuführen sind und ferner deswegen, weil eine bedeutende Autorität auf dem Gebiete der Entwicklungsgeschichte diese Meinung geäussert hat.

---

*) Professor Kupffer, der diesen Fall genau angesehen hat, besass die Freundlichkeit, mir sowohl die Eigenschaften der fingerartigen Fortsätze zu nennen, als auch seine Ansicht über diesen Fall mir kund zu thun.

III. Fall.

Totaler Defect des Zeigefingers, rudimentäre Entwickelung des 3. und 4. Fingers. (Fig. VIII.)

An der Hand eines 10-jährigen Knaben aus Passau finde ich, soweit sich dieses an vorliegendem Gypsabgusse*)konstatiren lässt, zwar 5 Metacarpalknochen vor, aber an diesen befinden sich nur zwei kräftig entwickelte Finger, die sich der Lage nach als Daumen und kleiner Finger repräsentiren. Dieser scheinbare kleine Finger ist sehr kräftig gebaut und kommt an Dicke nahezu dem Daumen gleich; er hat indess nur zwei Phalangen, von denen die äusserste radialwärts ein wenig flectirt ist. Zwischen diesen zwei äussersten Fingern ist eine grosse Lücke vorhanden, denn, vom Daumen aus gerechnet, finden wir statt des Zeigefingers, der absolut nicht angedeutet ist, eine kleine Narbe an dem stumpf zulaufenden Metacarpalknochen. Von dem vorderen unteren Theile des 3ten Metacarpalknochen und von der Mitte des 4ten sprossen 2 ungefähr $1^1/_2$ cm lange Fortsätze hervor, welche mit deutlich erkennbaren Nägeln versehen sind. Von diesen 2 rudimentären Fingern ist der am meisten nach aussen gelegene am kräftigsten entwickelt und mit dem andern, den er theilweise deckt, häutig verwachsen; ebenso mit dem kleinen Finger. Dort, wo diese rudimentären Finger von den Metacarpalknochen entspringen, scheint eine kleine Furche vorhanden zu sein.

Wir haben es hier wohl mit einer Spontanamputation zu thun. Amniotische Bänder haben den Zeigefinger amputirt und statt dessen eine Narbe hinterlassen.

Die zwei rudimentären Finger sind in Folge von Einschnürungen durch Simonart'sche Bänder und dadurch theilweise behinderte Circulation nicht zur nöthigen Entwicklung gelangt.

*) Das Präparat wurde vor einiger Zeit von Dr. Zantl in Passau dem pathologischen Institute übermittelt.

Aehnliche Defecte beschreibt Foerster Tafel XII und Ogle (Virchow und Hirsch Jahresberichte).

IV. Fall. Figur VII.

Missbildung an einer oberen Extremität. 4 Finger, je zwei in einer Ebene liegend. Ein Paar winklig flectirt, das andere verwachsen.

Arm eines 22jährigen noch lebenden Mädchens aus Freyung bei Passau.*)

Der rechte, an der vorderen äusseren Seite einige Erhabenheiten zeigende Unterarm hat eine auffallende Dicke und Kürze zu den übrigen Theilen der Extremität und zu dem Vorderarm der anderen Seite. Er hat einen Umfang in der Nähe des Ellbogengelenkes von 16,5 Cm., in der Nähe des Handgelenkes von 12 Cm.; die Länge desselben beträgt ulnarwärts gemessen 7,5 Cm., radialwärts 7 Cm., ist also um nahezu 8—9 Cm. kürzer, als der Unterarm einer normal entwickelten, im gleichen Alter stehenden Person. Die gegen den Unterarm auffallend sich verjüngende Hand trägt 4 Finger, der Lage und Aehnlichkeit nach je zwei zu einander gehörig. Von der Radialseite aus gerechnet, zeigen die in derselben Ebene mit den Metacarpalknochen liegenden zwei Finger drei Phalangen und einen normal entwickelten Nagel. Die zweite Phalanx beider Finger ist gegen die erste rechtwinklig flectirt. Auch zeigt das zweite Interphalangealgelenk eine Winkelstellung von ungefähr 30°.

Die äussersten Phalangen dieser beiden Finger berühren sich und zwar so, dass der am meisten nach der Ulnarseite gelegene Finger den andern theilweise deckt, was dadurch zu Stande gekommen ist, dass jener sich zu diesem hin torquirt hat.

Die zwei anderen Fortsätze, welche häufig mit dem ihnen zunächst gelegenen zweiten Finger auf die Länge von

*) Dem hiesigen pathologischen Institut von Dr. Zantl aus Passau in Form eines Gypsabgusses zum Geschenk gemacht.

ungefähr 2 Cm. verwachsen sind, sind ulnarwärts gerichtet und sehr stark abducirt, was besonders im zweiten Interphalangealgelenk sehr in die Augen fällt.

Diese zwei Finger sind untereinander bis zur Hälfte der dritten Phalanx total häutig verwachsen und liegen in einer Ebene, die zu jener der beiden erstgenannten, unter sich ähnlichen Finger nahezu senkrecht steht.

Der äusserste Finger trägt einen gut entwickelten Nagel, der nach innen von ihm ist nagellos, läuft trommelschlegelartig zu und überragt ersteren um $1^1/_2$ Cm. Ein fünfter Finger ist absolut nicht angedeutet. Eine Narbe ist nirgendwo sichtbar.

Wenn wir nun auf die Aetiologie dieser Missbildung übergehen, so können wir wohl von einer Spontanamputation wegen mangelnder Narbe an Stelle des Daumens, kurz wegen absolut fehlender Anhaltspunkte abstrahiren, selbst wenn wir die rudimentäre Entwickelung des Vorderarmes ausser Acht lassen wollten; wir müssen mithin eine Entwicklungshemmung vor uns haben. Wegen mangelnder Anamnese sind wir nicht im Stande, eine hereditäre Belastung, stattgehabte psychische Affecte der Mutter oder Krankheiten derselben während der Schwangerschaft als Ursachen dieser Missbildung anzunehmen.

Wir könnten zur Erklärung der Entstehung dieser Missbildung eine fehlerhafte Beschaffenheit des Samens oder des Eies annehmen; allein es scheint mir auch hier wieder die Volkmann'sche Ansicht die beste Erklärung zu geben.

Er behauptet nämlich, (siehe Fall I) dass congenitale Synostosen, die er als Entwicklungshemmungen auffasst, sehr oft mit Defecten an Zehen und Fingern einhergehen. Wir haben nun an sämmtlichen Interphalangealgelenken zweier Finger congenitale Synostosen, wir würden es daher mit einer Entwicklungshemmung zu thun haben.

Die Fingerverkrümmungen lassen auf mangelhafte Entwicklung der entsprechenden Muskeln schliessen.

Hinsichtlich der Fingerwachsung verweise ich auf Fall I.

V. Fall. (Figur VI.)

Spina bifida lumbodorsalis, Pes varo — equinus — Stellung beider Füsse, Fractur des rechten Oberarmes, Verkürzung des Unterarmes, luxatio manus, Fehlen des Daumens.

Ein neugeborenes Kind (Spiritus-praeparat des pathol. Institutes) zeigt ausser einer Spina bifida lumbodorsalis von Taubeneigrösse eine Fractur des rechten Oberarmes in seinem unteren Drittel. Der Oberarm trägt überdiess, der Gegend der Fractur entsprechend, an der vorderen Fläche eine 2 Cm. lange, 1½ Cm. breite Narbe in der Haut. Der Unterarm ist ein wenig gegen den Oberarm geneigt und besitzt medianwärts die Länge von 2 Cm., lateralwärts von 4,5 Cm. Das Ellbogengelenk lässt eine passive Streckung nur theilweise zu. Die Unterarmknochen sind an ihren dem Handgelenk zugewandten Enden deutlich als spitze Theile ulnarwärts zu fühlen und haben nahezu die Haut perforirt.

Die Handknochen (Fig. VI. α.) stehen zu den Unterarmknochen (Fig. VI. β.) unter einem rechten Winkel.

Die rechte Hand ist medianwärts so gegen den Unterarm flectirt, dass sie bei ruhiger Lage zum Oberarm eine Parallele bildet. An Stelle des Daumens sieht man eine Narbe von 1½ Cm. Länge und 1 Cm. Breite. Die Haut der Hand an dieser Stelle ist mit der des Unterarmes narbig verwachsen. Die Füsse zeigen beiderseits deutliche Pes varo-equinus-Stellung. Die Entstehung dieses complicirten Falles erkläre ich mir etwa auf folgende Weise:

Amniotische Bänder haben den Daumen amputirt und die obengenannte grosse Narbe hinterlassen. Durch die constringirende Wirkung der Narbe wurde die Hand zum Unter-

arm hin medianwärts in mehr oder weniger grosse Neigung gebracht. Dieselbe konnte nur durch Raumbeengung des Uterus, wozu mir die Pes varo-equinus-Stellung beider Füsse und die theilweise Ankylose des Ellbogengelenkes Veranlassung geben, in die oben beschriebene Lage gebracht werden oder es ist die Luxation der Hand, durch narbige Contractur bereits angeregt, durch mechanische Insulte grober Art entstanden. Ich erkläre mir dieses so wegen der Fractur des Oberarmes. Leider ist es mir nicht vergönnt, diesen Fall auf dem Wege der Anamnese klar zu stellen.

Die Spina bifida beruht höchst wahrscheinlich auf Verwachsung der Rückenmarkshäute mit der äusseren Haut entweder vor der Entwickelung der Wirbelbogen überhaupt oder zur Zeit, wo ein Nichtverschluss derselben durch Hemmungsbildung eintrat. Durch den Druck der Cerebrospinalflüssigkeit baucht sich nach dem Gesetze der Schwere, selbst wenn die Flüssigkeit auch nicht vermehrt ist, dieser Theil des Rückenmarkes aus Mangel an knöchernen, Widerstand leistenden Wänden aus.

Aehnliche Fälle erwähnen:

Lannay: Vice de conformation de main et des pieds.

Bellany: Singular malformation of whrist and Hand. Journal of Anatom. Physiol.

Ich habe in vorstehenden Erörterungen versucht, die aetiologischen Momente in allen fünf Fällen anzuführen, ob ich aber so glücklich gewesen bin, die richtige Erklärung gefunden zu haben?

Es ist sehr schwierig, auf einem noch ziemlich dunklen Gebiete das Richtige zu treffen und es bleibt der pathologischen Anatomie und den Fortschritten der Entwickelungsgeschichte vorbehalten, mehr Licht und Klarheit in die Ursachen der Missbildungen hineinzubringen.

Am Schlusse meiner Arbeit obliegt mir die angenehme Pflicht, meinem hochverehrten Lehrer, Herrn Professor Dr.

Bollinger; für die gütige Ueberlassung des Materials und die Bemühungen meinetwegen meinen verbindlichsten Dank auszusprechen.

Literatur:

1) Panum, Missbildungen. 1860.
2) Foerster, Missbildungen des Menschen.
3) Dareste, Recherches sur la product. artef. de monstruosités. Paris 1877.
4) Perls, Allgemeine Pathologie. Bd. 2.
5) Birch-Hirschfeld pathol. Anatomie.
6) Ahlfeld, Missbildungen des Menschen. 1881.

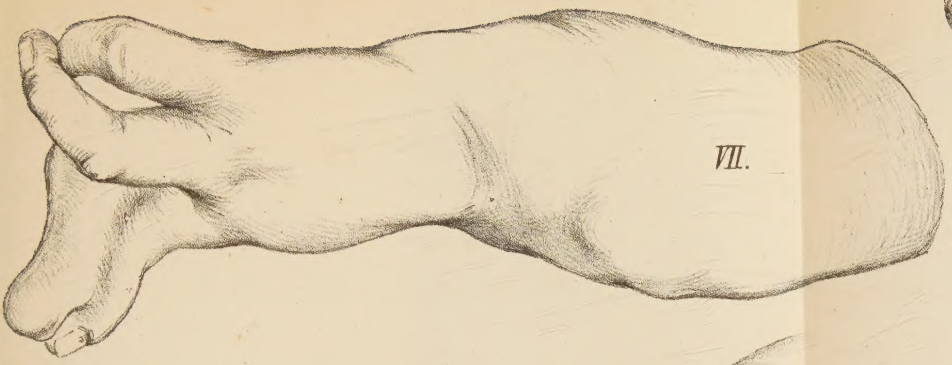

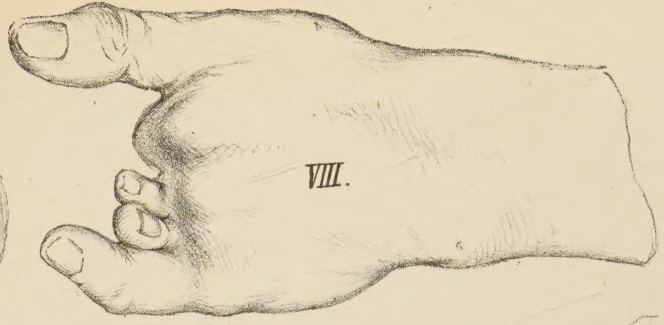

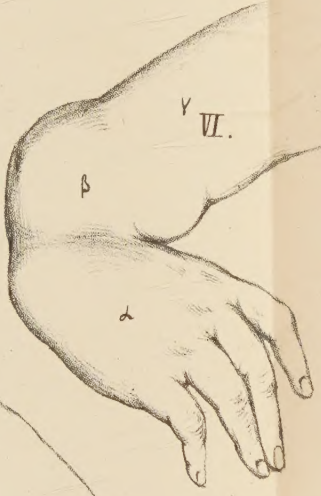

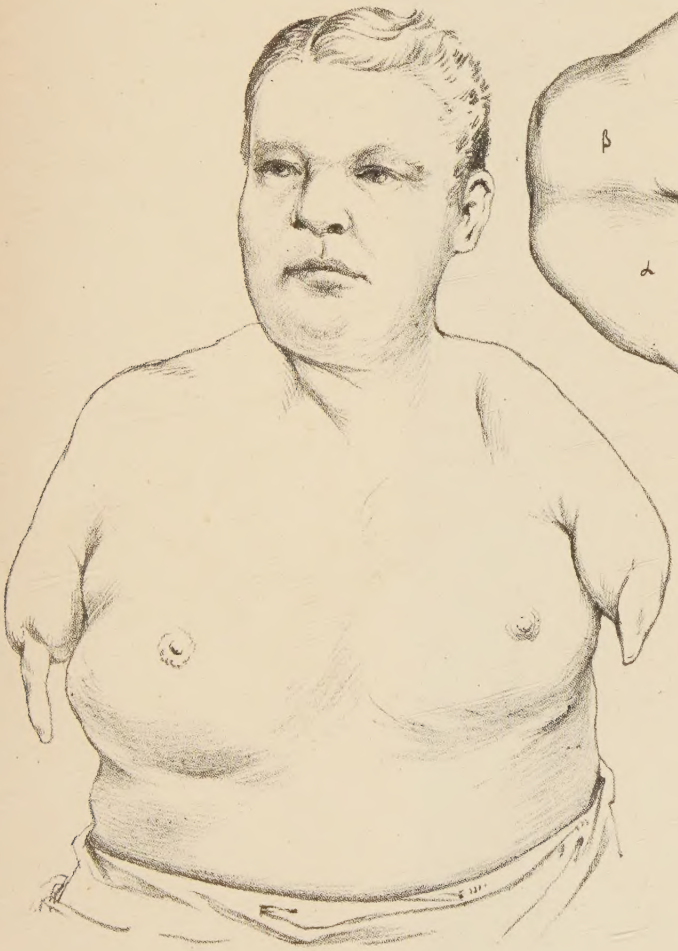
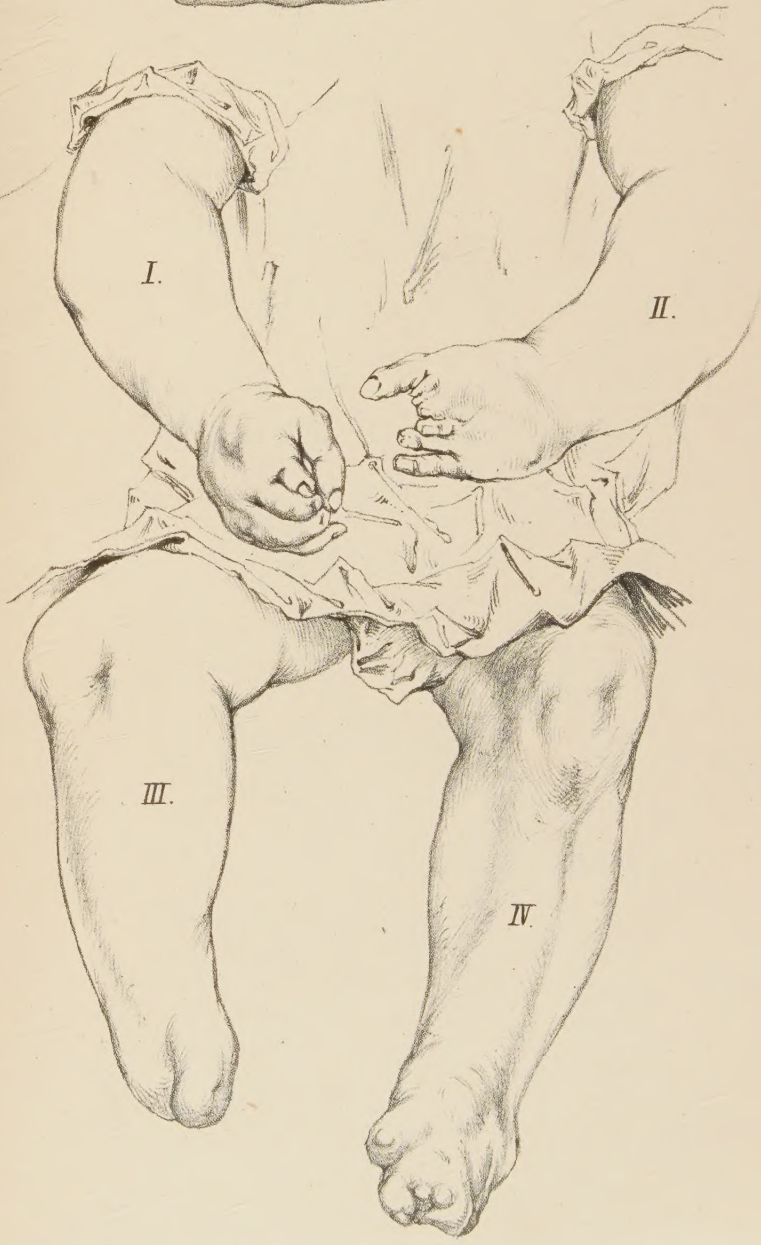
V.